

BOZUCU ALAN OLARAK DİŞ ve SİNÜSLERİN NEDEN OLDUĞU KRONİK TOPUK AĞRISI

CHRONIC HEEL PAIN WHICH WAS DETECTED TO BE CAUSED BY TEETH AND SINUSES AS INTERFERENCE FIELDS

Özlem ALDEMİR, MD¹ *, Demet ERDOĞAN, MD^{2, 3, 4}

¹Anesteziyoloji ve Reanimasyon Uzmanı /Specialist of Anesthesiology and Reanimation, Antalya - Turkey

²Özel Muayenehane / Private Practice; Istanbul - Turkey

³Bilimsel Nöralterapi ve Regülasyon Derneği, İstanbul - Turkey

⁴International Federation Medical Associations of Neuraltherapy, Meiringen - Switzerland

Özet

Bozucu alan; bedenin herhangi bir yerinde bulunabilen, uzak etkiler yaratan, bedenin kendi mekanizmaları ile düzeltilemeyen sorunlu vücut bölgeleridir. Bozucu alan kaynaklı nonspesifik uyarı, afferent sempatik yolların kronik bölgesel uyarımına neden olur. Sonuçta temel regülasyon sistemi bozulur ve afferent sempatiklerin kalıcı değişimi söz konusu olur. Bozucu alan ortadan kaldırılmadığı sürece, etkilediği uzak organlar da devam eder. Bozucu alanın en iyi kanıtı Huneke'ye göre sekunden fenomenidir. Bir bozucu alanın varlığı saptandıktan sonra, bu bozucu alana yapılan lokal anestezi infiltrasyonu, hastalık tablosunu birkaç saniyede yok ederse buna sekunden fenomeni denir.

Omuz, boyun ve sırt ve topuk ağrısı nedeniyle nöralterapi uygulanan bir hastada ilk seansda sekunden fenomeni gözlenerek kronik topuk ağrısı kayboldu. Bozucu alan olarak sinüsler ve dişler tespit edilerek tedavisi düzenlendi. Tedavi seansları ve en son diş hekimisi tedavisi ile tamamiyle düzeldiği görüldü.

Anahtar kelimeler: Bozucu alan, Dişler, nöralterapi, Topuk ağrısı.

Summary

Disruptive fields are problematic body regions that can be found anywhere in the body creating distant effects. They can't be corrected with body's own mechanisms. Nonspecific stimulation from interference field causes chronic regional stimulation of afferent sympathetic pathways. As a result, the basic regulatory system deteriorates and there is a permanent change in afferent sympathetics. As long as the interference field is not eliminated, the distant organ problems caused by it also continue. According to Huneke the best evidence for interference field is the Sekunden Phenomenon. Once the presence of a interference field has been detected, the infiltration with local anesthetic into this interference field destroys the disease picture in a few seconds, and this is named as the Sekunden Phenomenon.

In our article, a patient who was treated with neural therapy for shoulder, neck and back pain; lost the chronic heel pain by observing the phenomenon of sekunden the first session. Sinuses and teeth were identified as interference field and treated. The patient completely recovered with treatment sessions and the latest dental treatment.

Key words: Interference field, Teeth, neuraltherapy, Heel pain.

Giriş

Tedaviye dirençli kronikleşmiş şikayetlerde hastalığın altında yatan farklı nedenler olabilir, bunlardan biri de "Bozucu alan" denilen oluşumlardır. Bozucu alan, bedenin herhangi bir yerinde bulunabilen, vücudun immun sistemine kronik stres uygulayarak uzak etkiler yaratan sorunlu vücut bölgeleridir. İnflamatuvar süreçler, yaralar, skarlar gibi problemler bu bölgeler, kronik, nonspesifik, az semptom veren veya hiç semptomsuz olan odaklardır. Dişler, paranasal sinüsler en sık

görülen bozucu alanlar arasındadır. Bu olgu sunumunda da olduğu gibi klasik tedaviye dirençli diz ve topuk ağrısı problemlerinde asıl sorunun bozucu alan kaynaklı olabileceği akla getirilmelidir.

Olgu

63 yaşında kadın hasta. Sık tekrarlayan sol omuz, sırt- boyun ve başağrısı şikayeti üzerine görüldü. Hastanın başvuru nedeni olan şikayetine ek olarak yaklaşık son 10-15 yıldır bilateral diz ağrısı, son 25-30 yıldır da taraf değiştiren topuk ağrısı mevcut. Yaklaşık 25-30 yıl önce epin kalkanei tanısı almış. Dönem dönem şiddetlenen ve taraf değiştiren ağrılar için fizik tedavi-ESWT uygulaması yapılmış Hasta görüldüğünde de sol topuk ağrısı nedeniyle ESWT (Electro shock

* Yazışma Adresi (Adress for Correspondance):

Özlem Aldemir, MD

Anestezi ve Reanimasyon Uzmanı

Özel Antalya Anadolu Hastanesi

ozlem.aldemir@anatoliahospital.com

wave therapy) seansından gelmişti ve topuk ağrısı nedeniyle ayağının üzerine basamıyordu.

Fizik muayenesinde; boyun hareketleri kısıtlı, Sol trapez ve rhomboid kaslarında tetik noktalar (TN) palpe edildi. Adler-langer noktalarının muayenesinde; C1 (sağ-sol) hassas bulundu.

Geçirilmiş sol kulak timpanoplasti operasyonu öyküsü mevcut. Alt ve üst dişleri çıkabilir protez mevcut.

Tedavi

1. seans Servikal lenfler açıldıktan sonra trigeminus sinir çıkış noktaları enjeksiyonu, bilateral mastoid, tiroid, korda umblicus enjeksiyonları, Trapez ve Rhomboid kaslar için tetik nokta enjeksiyon protokolü yapıldı. C1-7, T1-12 arasına paravertebral quadel uygulandı. Enjeksiyonlar tamamlandıktan hasta ayağa kalınca rahatlıkla yürüyebildiğini, şiddetli topuk ağrısının tamamen geçmiş olduğunu fark etti. Bu reaksiyon "Sekunden fenomen" olarak değerlendirildi. Hastaya her kronik ağrı hastamıza önerdiğimiz gibi su tüketimini artırması, glukoz, buğday, süt tüketimini kesmesi tavsiye edilerek bir sonraki seansa çağrıldı.

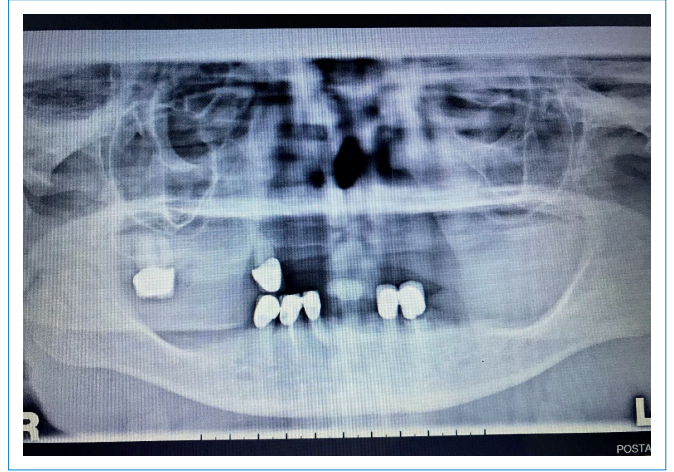
6 gün sonra hasta ile konuşulduğunda son 2 gündür topuk ve omuz ağrısının başladığını ancak ağrının 5/10 şiddetinde olduğunu bildirdi.

2. seans (10 gün sonra); Bilateral omuz ağrısı, bilateral diz ağrısı ve 5/10 şiddetinde sol topuk ağrısı mevcut idi. Yine boyun-omuz çevresi myofasiyal tetik noktalara enjeksiyon protokolü, lymph-belth enjeksiyonu, C2,C3 segmenti ve alt ekstremité için T4-T12, L1-S2 arası quadel uygulandı. Karında hopfer tacı, her iki diz çevresi quadel uygulandı. KKT(kendi kanıyla tedavi) yapıldı. Seans bitiminde hastanın boyun ve sırt ağrısı tamamen geçti, dizler ve topuk ağrısı ise 5/10 şiddetinde devam ediyordu.

3. seans (6 gün sonra); Hasta genel durumu ve günlük enerji düzeyinde belirgin iyileşme ifade etti. Sadece sol topuk ağrısı devam ediyor, ancak günlük yaşamını kısıtlamıyor. Seans başlangıcında ifade edilen topuk ağrısı şiddeti 5/10 idi. Tekrar yapılan muayenesinde Adler Langer noktaları C1-C2-C3 (bilateral) hassas bulundu. Trigeminius'un 3 dalı ve mastoid enjeksiyonu sonrasında hemen topuk ağrısı kontrol edildi. Seans başlangıcına göre ağrı skoru 2-3 seviye azaldı. Ardından protezi tutan dişlerin (14-18-32-33-42-43-44) bukkal ve palatinal yüzlerine enjeksiyon yapıldı. Enjeksiyon sonrası tekrar kontrol edildiğinde topuk ağrısının tamamen geçtiği görüldü. Sekunden fenomende sinüsler ve diş bozucu alan olarak düşünüldü. Hastaya mutlaka dişhekimine başvurusu ve dişlerini tedavi ettirmesi önerildi.

4. seans (1 hafta sonra); Topuk ağrısı şiddeti 10 üzerinden 1-2 olarak ifade edildi. Başka bir şikayeti yok. KKT uygulandı. Beslenme önerileri tekrarlandı. Göbek çevresi hopfer tacı ve ilgili segment paravertebral quadel yapıldı. Probiyotik preparat 1x1 ve Chlorella Tabletleri 3x2 tedavisine eklendi.

5. seans (1 hafta sonra); Hasta hiçbir ağrısı olmadığını ifade etti. KKT uygulandı. Mevcut ilaçları ve beslenme şekline devam etmesi ve diş hekimine başvurusu önerildi.



Şekil 1 | Hastanın panoramik diş grafisi.

2 ay sonra hasta topuk ağrısının yeniden başladığını, Diş hekimine gidemediğini bildirerek tekrar geldi. Yapılan muayenede yine Adler Langer C1, C2, C3 bilateral hassas idi. Daha önce tespit edilen bozucu alan lokalizasyonlarına enjeksiyonlar tekrarlandı. Hastaya bozucu alanın ne olduğu ve diş tedavisi yapılmadığı takdirde ağrılarının geçmeyeceği basit cümlelerle anlatıldı ve yine diş hekimine başvurusu önerildi.

1 yıl sonra; Hasta, protezi tutan 32-33-42-43-44 diş kökünde enfeksiyon nedeniyle 2 gün önce diş hekiminden antibiyotik başladığını, ancak dayanılmaz şiddetli sağda daha fazla olan çene ve yaygın baş ağrısı olduğunu belirterek başvurdu. Bu tarihte yapılan panoramik diş aşığdadır.

Hastaya dental tedavi başarısını arttırmak, ağrı palyasyonu ve inflamasyonun azaltılması amacıyla bilateral ganglion pterigopalatinum ve sağ ganglion oticum enjeksiyonu yapıldı. Yazı yazılmadan önce tekrar arandığında diş tedavisinin yeni tamamlandığı, sorunlu olduğu saptanan 32, 33, 42 no'lu dişlerin çekildiği, diş protezinin revize edildiği, hastanın herhangi bir ağrısının kalmadığı öğrenildi.

TOPUK DİKENİ (EPİN KALKANEİ)

Kalkaneus bölgesinde oluşan bir kemikleşme durumudur. Patofizyolojik olarak o bölgedeki kas yapısının bozulması olarak tanımlanır. Kalkaneusun periostal proliferasyonu sonucu topuk dikenini oluşturur. Diken oluşumu daha çok aşıl tendonunun kalkaneusa yapıştığı yerdedir (1).

Genel popülasyonun %11-16'sında radyolojik olarak epin kalkanei bulunur. Varlığı her zaman topuk ağrısına neden olmaz. Çoğunlukla tamamen asemptomatiktir. Ossifikasyon büyüklüğü klinik semptomların büyüklüğü ile sıklıkla ilişkili değildir. Epin kalkanei fazla kilolularda, yaşlılarda, osteoartritte, kadınlarda ve daha önce veya mevcut topuk ağrısı olan bireylerde daha sık görülür (2).

BOZUCU ALAN KAVRAMI

Bozucu alan, bedenin herhangi bir yerinde bulunabilen, uzak etkiler yaratan sorunlu vücut bölgeleridir. İnflamatuvar süreçler, yaralar, skarlar gibi problemler bu bölgeler, kronik, nonspe-

sifik, az semptom veren veya hiç semptomsuz olan odaklardır. Bedenin kendi mekanizmaları ile düzeltilemezler. Bozucu alan kaynaklı nonspesifik uyarı, afferent sempatik yolların bölgesel kronik uyarımına neden olur. Sonuçta temel regülasyon sistemi bozulur ve afferent sempatiklerin kalıcı değişimi söz konusu olur. Bu mekanizma ile uzak vücut bölgelerini ilgilendiren problemlere, hastalıklara ve/veya semptomlara neden olabilirler. Bozucu alan ortadan kaldırılmadığı sürece, ortaya çıkardığı segment üstü problemler devam eder.

Bozucu alanın en iyi kanıtı Huneke'ye göre sekunden fenomenidir. Bir bozucu alanın varlığı saptandıktan sonra, bu bozucu alana yapılan infiltrasyon, hastalık tablosunu birkaç saniyede yok ederse buna "sekunden fenomeni" denir. Semptomsuz süre en az 20 saat (bu süre dişlerin bozucu alan olduğu durumlarda 8 saat) sürmelidir (3, 4, 5, 6).

Bozucu Alan Olarak Sinüsler

Paranasal sinüsler içlerine hava girip çıktığı sürece hiçbir fonksiyonel bozukluk göstermezler. Herhangi bir nedenle sinüslerden bir veya birkaçına hava girişi bozulduğu anda sinüzit denen tablo ortaya çıkar.

Sinüslerin burun ile bağlantılarının bozulmasının nedenlerinin başında uzun süren ve iyi tedavi edilmeyen nezleler ve çeşitli allerjik olaylar gelir. Bu iki durum da mukozada yarıttığı ödem ile havayollarını tıkarıp, bakterilerin üremesi ile

sinüzite yol açarlar. Deviasyonlar ve konka kalınlaşmaları da sık karşılaşılan sinüzit nedeni olabilir. Ayrıca dişlerden kaynaklanan (diş çekimi, yanlış implant, enfeksiyon) maksiller sinüzit de görülebilir (7). Sinüsler sıklıkla bozucu alan olarak karşımıza çıkabilmektedir.

Maksiller sinüs bölgesinin inervasyonu; N. Maksillaris, N. alveolaris, etmoid sinüs bölgesinin inervasyonu; plexus pterigoideus, frontal sinüs bölgesinin inervasyonu; trigeminal sinirin N. frontalis dalı (N. supraorbitalis), sfenoidal sinüs bölgesi ise optik sinir, sfenoplatin ganglion ile ilişkilidir (8).

Bozucu Alan Olarak Dişler

Diş çene bölgesi tamamlayıcı tıp, özellikle de nöralterapi ve regülasyon tıbbı açısından bakıldığında çok büyük bir öneme sahiptir. Nöralterapi yaklaşımında diş bölgesindeki bir problem yalnızca estetik ve fonksiyonel açıdan değil, bu bölgeyi inerve eden sinirlerin tüm vücutta etkili olan anastomozları ve ilişkileri, bağ dokusu zincirleri, lenf akımları, kan akımları, statik dengedeki rolü yoluyla tüm vücudu etkileyen bir merkez olarak ele alınır, tedavi edilir.

Voll, Kremer ve Gleditsch'in geliştirdikleri mikrosistem ve dişlerin organikal ilişkisi tedaviye dirençli hastalarda dikkate alındığında önemli açılımlar sağlamaktadır (9, 10, 11).

Adler-Langer noktalarının muayenesinde diş, tonsil ve sinüslerdeki klinik olarak bulgusu olmayan sorunları saptaya-

Tablo 1 | Jochen Gleditsch'e göre dişlerin tüm vücuttaki projeksiyonu.

1	Innenohr	Kieferhöhle	Siebbeinzellen	Auge	Stirnhöhle	Stirnhöhle	Auge	Siebbeinzellen	Kieferhöhle	Innenohr							
2	Schulter Ellbogen	Kiefer	Schulter Ellbogen	Knie hinten		Knie hinten		Schulter Ellbogen	Kiefer	Schulter Ellbogen							
	Hand ulnar Fuß plantar Zehen u. 1*	Knie vorn	Hand radial Fuß Großzehe	Hüfte	Kreuzsteißbein	Kreuzsteißbein	Hüfte	Hand radial Fuß Großzehe	Knie vorn	Hand ulnar Fuß plant. Zehen u. 1*							
3	Th 1 C 8 Th 7 Th 6 Th 5 S 3 S 2 S 1	Th 12 Th 11 L 1	C 7 C 6 C 5 Th 4 Th 3 Th 2 L 5 L 4	Th 8 Th 9 Th 10	L 3 L 2 Co S 5 S 4	L 2 L 3 S 4 S 5 Co	Th 8 Th 9 Th 10	C 5 C 6 C 7 Th 2 Th 3 Th 4 L 4 L 5	Th 11 Th 12 L 1	C 8 Th 1 Th 5 Th 6 Th 7 S 1 S 2 S 3							
4	B 1 H 7 B 6 B 5 S 2 S 1	B 12 B 11 L 1	H 7 H 6 H 5 B 4 B 3 L 5 L 4	B 9 B 10	L 3 L 2 Co S 5 S 4 S 3	L 2 L 3 S 3 S 4 S 5 Co	B 9 B 10	H 5 H 6 H 7 B 3 B 4 L 4 L 5	B 11 B 12 L 1	H 7 B 1 B 5 B 6 S 1 S 2							
5	Herz rechts	Pancreas	Lunge rechts	Leber rechts	Niere rechts	Niere links	Leber links	Lunge links	Milz	Herz links							
	Duodenum	Magen rechts	Dickdarm rechts	Gallenblase	Blase rechts urogenitales Gebiet	Blase links urogenitales Gebiet	Gallengänge links	Dickdarm links	Magen links	Jejunum ileum links							
	R									L							
	Zahn	8	7	6	5 (V)	4 (IV)	3 (III)	2 (II)	1 (I)	1 (I)	2 (II)	3 (III)	4 (IV)	5 (V)	6	7	8
	R																L
5	ileum rechts Ileocecoles Gebiet	Dickdarm rechts Pylorus	Magen rechts Pylorus	Gallenblase	Blase rechts urogenitales Gebiet	Blase links urogenitales Gebiet	Gallengänge links	Magen links	Dickdarm links	Jejunum ileum links							
4	Herz rechts	Lunge rechts	Pancreas	Leber rechts	Niere rechts	Niere links	Leber links	Milz	Lunge links	Herz links							
3	B 1 H 7 B 6 B 5 S 2 S 1	H 7 H 6 H 5 B 4 B 3 L 5 L 4	B 12 B 11 L 1	B 9 B 10	L 3 L 2 Co S 5 S 4 S 3	L 2 L 3 S 3 S 4 S 5 Co	B 9 B 10	B 11 B 12 L 1	H 5 H 6 H 7 B 3 B 4 L 4 L 5	H 7 B 1 B 5 B 6 S 1 S 2							
2	Schulter – Ellbogen	Knie vorn	Knie hinten	Knie hinten	Knie hinten	Knie hinten	Knie vorn	Schulter – Ellbogen									
	Hand ulnar Fuß plantar Zehen u. 1*	Hand radial Fuß Großzehe	Hüfte	Kreuzsteißbein	Kreuzsteißbein	Hüfte	Hand radial Fuß Großzehe	Hand ulnar Fuß plant. Zehen u. 1*									
1	Ohr	Siebbeinzellen	Kieferhöhle	Auge	Stirnhöhle	Stirnhöhle	Auge	Kieferhöhle	Siebbeinzellen	Ohr							

biliyoruz. Bu muayene sonucunda yapılan sinüslere, dişlere, tonsillere yönelik nöralterapi enjeksiyonları ile segment dışındaki şikayetin ortadan kalkması bize bu yapıların bozucu alan olduğunu göstermektedir. Trigeminal sinir çıkışı noktası, ganglion pterigopalatinum, ganglion oticum enjeksiyonları ile bu yapılardaki reversibl ve yapısal olmayan sorunlar rahatlatılabilir. Bu enjeksiyonlara mutlaka lenf drenajı açılması protokolleri eklenmelidir. Ödemin çözülmesi ile baş bölgesindeki ağrının ortadan kaldırılması, sinüslerin havalanmasının yeniden sağlanması, diş bölgesindeki inflamasyonun azaltılması hem de nöral iletimin regülasyonu ile varolan uzak etkilerin ortadan kaldırılması sağlanmış olur.

TRIGEMİNAL SİNİR NÖROANATOMİSİ

N. trigeminus en büyük kranial sinir olup, hem duyuşal hem motor lifler içerir. Beyin sapında 4 adet çekirdeği vardır;

1. *Nucleus principalis nervi trigemini*: Ponsun arka bölümünde, nucleus motorius nervi trigemini dışında yer alır. Aşağıya doğru nucleus spinalis nervi trigemini ile devam eder.
2. *Nucleus spinalis nervi trigemini*: Ponsta yer alan nucleus principalis nervi trigemini ile, aşağıya doğru tüm medulla oblongata boyunca uzanarak medulla spinalisin üst bölümünde 2. servikal segmente kadar uzanır.
3. *Nucleus mesencephalicus nervi trigemini*: Bu çekirdek aqueductus serebrinin çevresinde, gri maddenin dış parçasında yer alan unipolar sinir hücrelerinin oluşturduğu kolonlardan meydana gelir. Aşağıda pons içine nucleus principalis nervi trigeminiye kadar uzanır.

4. *Nucleus motorius nervi trigemini*: Bu çekirdek, ponsta nucleus principalis nervi trigemini'nin iç tarafında yer alır.

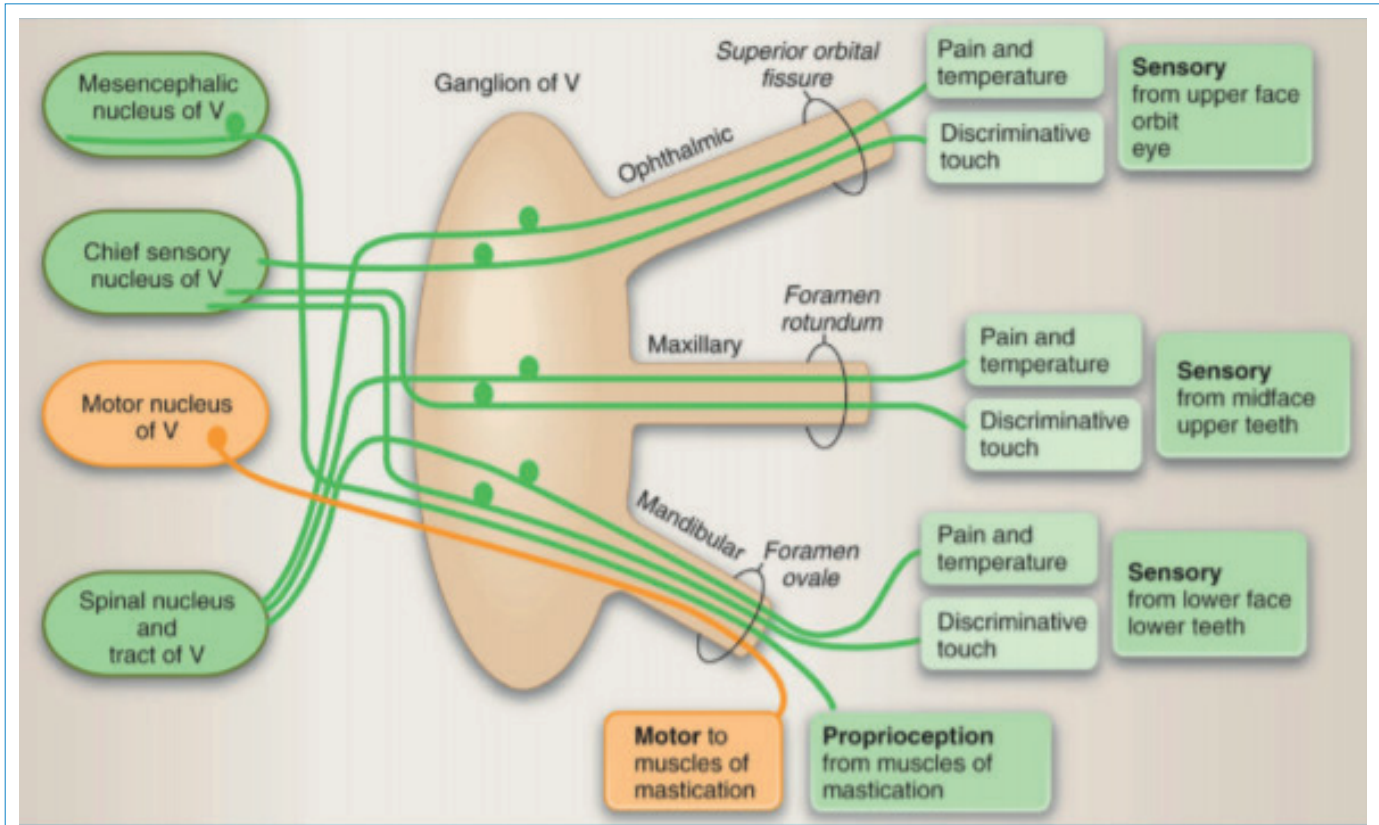
Görüldüğü üzere tüm çekirdeklerin kapladığı toplam alan mezencephalon, pons, medulla oblongatanın tamamı ve medulla spinalisin üst servikal segmentlerini içine alacak şekilde genişlidir. Bu yerleşimi itibarıyla diğer kranial sinir çekirdekleri ile özellikle de N. vagus ile çekirdeklerinin komşuluğundan ve birlikte seyretmesinden dolayı yakın ilişki içindedir. Özellikle bozucu alanların uzak etkiler oluşturmasının mekanizmasında ve tedavi ile sonuç alınmasında da bu ilişki önem taşır.

Duyu Elemenları

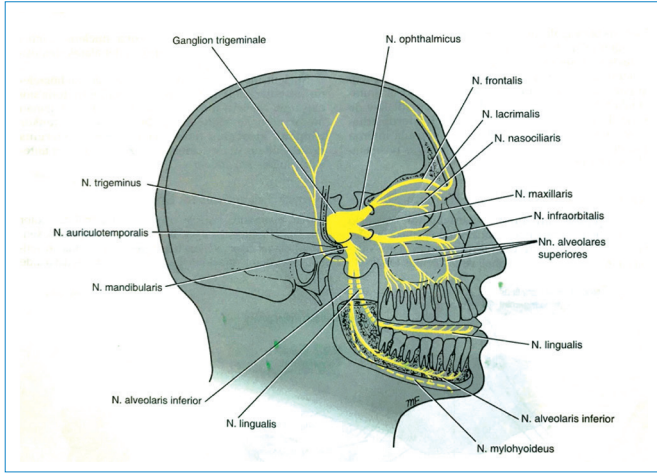
Yüzün derisi ve yüzün müköz membranlarından alınan basınç, dokunma, ağrı ve ısı duyuları ganglion semilunare ve ganglion trigeminalde bulunan hücrelerin aksonları ile taşınır. Dokunma ve basınç duyuları nucleus principalis nervi trigemini'de sonlanan liflerle taşınır. Ağrı ve ısı duyuları nucleus spinalis nervi trigemini'ye gider. Çiğneme kasları, yüzün mimik kasları ve gözün ekstrinsik kaslarından taşınan proprioseptif impulslar nervus trigeminusun radix sensoriasında bulunan liflerle taşınır.

Motor Elemenları

N. trigeminusun motor çekirdeği her iki beyin hemisferinden de lifler alır. Aynı zamanda formatio reticularis, nucleus ruber, tectum mesencephali, fasciculus longitudinalis medialisden lifler alır. Ayrıca nucleus tractus mesencephalici



Şekil 2 | Ganglion trigeminalde motor ve duyuşal bağlantıları.



Şekil 3 | Ganglion trigeminale'den çıkan sinirlerin dağılımı.

nervi trigeminiden lifler alarak monosinaptik refleks arkını oluşturur.

N. trigeminusun Seyri

N. ophthalmicus (V1), N. Maksillaris (V2), N. Mandibularis (V3); ganglion trigeminalenin ön kenarından çıkar;

- N. ophthalmicus, yalnızca duysal liflerden oluşur. ve cavitas craniyi fissura orbitalis superiorından terkederek cavitas orbitalise sokulur.
- N. maksillaris de yalnızca duysal liflerden oluşur. Cavitas craniyi foramen rotundum içinden geçerek terkeder.
- N.mandibularis ise hem duysal, hem motor liflerden oluşur. Cavitas craniyi foramen ovale yoluyla terkeder.

V1, V2, V3 yüz derisinin belirli bir bölgesini innerve eder. Gövdedeki spinal sinir dermatomlarında görüldüğü gibi burada dermatomlar üst üste çakışmaz (12).

Sonuç

Sinüsler, ağız, diş, çene kompleksi bozucu alan olarak karşımıza çıkabilmektedir. Bizim olgumuzda da ilk tedavide sinüsleri, tekrarlayan tedavi seanslarında da dişleri bozucu alan olarak saptadık. Sekunden fenomen olarak değerlendirdik ve tedaviyi bu yönde planladık. Klasik tedaviye dirençli diz ve topuk ağrısı problemlerinde asıl sorunun bozucu alan kaynaklı olabileceği akla getirilmelidir.

Tartışma

Hastamızda tedaviye dirençli topuk ve diz ağrısı şikayetlerinin bozucu alan olarak sinüsler dışında dişlerle de bağ-

lantılı olduğunu gördük. Enjeksiyon yapılmış olan 13, 32, 33, 42, 43 no'lu dişlerin hastanın şikayetleriyle ilişkili olarak diz, ayak, frontal sinüs bağlantıları bilinmektedir. Hastada sekunden fenomenini tüm tedavi boyunca üç kez gözlemledik. İlkinde sadece trigeminus enjeksiyonu ile şikayetleri tamamen kayboldu. Ancak dört gün sonra yeniden başladı. Daha sonra trigeminus enj. ile % 50 azaldı. Adler-langer muayenesinde saptanan C2-C3 hassasiyeti üzerine yapılan diş enjeksiyonu ile kalan ağrısının da geçtiğini aynı seansta gözlemledik. İkinci bozucu alanının dişler olduğunu gördük. Hastaya diş hekimine başvurması önerildi. 2 ay semptomsuz geçirdikten sonra yeniden topuk ağrısının başladığını gördük. Hasta diş hekimine gitmemişti. Bozucu alan enjeksiyonlarını (trigeminus ve dişler) yeniden yapınca şikayetler tamamen geçti. Diş hekimine tedavisi tekrar önerildi. 1. yılın sonunda hastanın diş hekimine başvurduğu ve sorunlu bulunan 32, 33, 42 nolu dişlerin çekildiği hiç sorunu kalmadığı öğrenildi.

Bozucu alan kaynaklı sorunlarda nöralterapi enjeksiyonları hem tanı koydurucu hem tedavi edicidir. Ancak dişler bozucu alan olarak düşünülüyorsa tedavinin kalıcı olması için mutlaka nöralterapi yaklaşımını bilen bir diş hekimine hastanın başvurması sağlanmalıdır.

Kaynaklar

1. Nazlıkul H. Nöralterapi, Bölüm XIX, 323. Nobel tıp kitabevleri.2010
2. Savaş S., Periartriküler Kaynaklı Ayak ve Ayak Bileği ağrıları, Türk Fiz Tıp Rehab Derg 2009: 55 Özel Sayı: 1; 35-40
3. Nazlıkul H. Nöralterapi, Bölüm X, 165-172. Nobel tıp kitabevleri 2010.
4. Nazlıkul H. Nöralterapi, Bölüm VIII, 139. Nobel tıp kitabevleri 2010.
5. Elmacioğlu M.A. Bozucu alan ve myofasial tetik nokta kaynaklı kronik ağrı ve panik atak hastasına nöralterapi yaklaşımı. BARNAT,2016;10:3:16-18
6. Erdoğan, D: Bozucu alan kaynaklı Donuk Omuz; BARNAT, 2013;11:2:22-26
7. Nazlıkul H. Nöralterapi, Bölüm XIX, 310. Nobel tıp kitabevleri.2010
8. Dedeoğlu N/uzmanlık tezi, Nazal kavite ve paranasal sinüslerin anatomik varyasyonlarının dental volumetrik tomografi ile değerlendirilmesi 2014/7-11
9. Nazlıkul H. Nöralterapi, Bölüm XIV, 225-238. Nobel tıp kitabevleri 2010.
10. Nazlıkul H. Nöralterapi ve tamamlayıcı tıp yaklaşımı ile bozucu alan veya bozucu odak olarak diş. BARNAT. 15,12-17 2012.
11. Secerli Dürer T., Karakan M, Nazlıkul H. Gömük kanin ve kronik diş kaynaklı kronik ağrıda nöralterapi. BARNAT, 2017;11:2:22-26
12. Richard S. Snell. Klinik Nöroanatomi. Bölüm: 11 ,341-345, Nobel tıp kitabevleri, 2011.
13. Richard S. Snell. Klinik Nöroanatomi. Bölüm: 11 ,351, Nobel tıp kitabevleri, 2011.